

**UNIVERSIDADE CESUMAR UNICESUMAR**  
**CENTRO DE CIÊNCIAS BIOLÓGICAS E DA SAÚDE**  
**CURSO DE GRADUAÇÃO EM MEDICINA**

**AVC COMO COMPLICAÇÃO DA COVID-19: RELATO DE CASO**

**KARYNE FACHINI ZAGO**  
**RICARDO ABRAHIM SOBRINHO**

**MARINGÁ – PR**

**2021**

Karyne Fachini Zago  
Ricardo Abraham Sobrinho

**AVC COMO COMPLICAÇÃO DA COVID-19: RELATO DE CASO**

Artigo apresentado ao Curso de Graduação em Medicina da Universidade Cesumar – UNICESUMAR como requisito parcial para a obtenção do título de Bacharel(a) em Medicina, sob a orientação do Prof. Dr. Neurologista Paulo Cesar Otero Marcelino

MARINGÁ – PR

2021

**FOLHA DE APROVAÇÃO**  
**KARYNE FACHINI ZAGO**  
**RICARDO ABRAHIM SOBRINHO**

**AVCi COMO COMPLICAÇÃO DA COVID-19: RELATO DE CASO**

Artigo apresentado ao Curso de Graduação em Medicina da Universidade Cesumar – UNICESUMAR como requisito parcial para a obtenção do título de Bacharel(a) em Medicina sob a orientação do Prof. Dr. Neurologista Paulo Cesar Otero Marcelino

Aprovado em: 12 de julho de 2021.

BANCA EXAMINADORA

---

Aline Marosti - Doutora em Ciências

---

Nome do professor - (Titulação, nome e Instituição)

---

Nome do professor - (Titulação, nome e Instituição)



## AVCi COMO COMPLICAÇÃO DA COVID-19: RELATO DE CASO

Karyne Fachini Zago

Ricardo Abraham Sobrinho

Paulo Cesar Otero Marcelino

### RESUMO

O novo coronavírus (SARS-CoV-2) é caracterizado como um grave problema de saúde pública e atualmente oferece riscos para todas as idades em virtude de seu efeito pró-trombótico e inflamatório. Dessa forma, a atual pesquisa descreve o caso da paciente e como a Covid-19 pode estar relacionada ao Acidente Vascular Cerebral. A metodologia empregada é descritiva, na categoria de relato de caso, tendo como base o prontuário e exames da paciente. A paciente do relato de caso tem 33 anos, apresenta histórico de migrânea, sem outras comorbidades e com exame RT-PCR positivo para a COVID-19. Avaliando os sinais e sintomas, suspeitou-se da presença de acidente vascular isquêmico (AVCi) e juntamente com os exames de tomografia computadorizada e ressonância magnética, confirmou-se o diagnóstico de AVCi e dissecação de artéria vertebral esquerda. O quadro foi revertido e a paciente apresentou melhora do quadro, tendo alta com prescrição de rivaroxabana profilática, assim, sem apresentar novos quadros de isquemia cerebral

**Palavras-chave:** transtornos cerebrovasculares, Ictus Cerebral, SARS-CoV-2, Dissecação da Artéria Vertebral

### ISCHEMIC STROKE AS A COMPLICATION OF COVID-19: CASE REPORT

### ABSTRACT

The new coronavirus (SARS-CoV-2) is characterized as a serious public health problem and currently poses risks for all ages due to its prothrombotic and inflammatory effects. Thus, the current research intends to describe the patient's case and how Covid-19 can be related to ischemic stroke. The methodology used is descriptive, in the case report category, based on the patient's medical record and exams. The patient in the case report is 33 years old, has a history of migraines, no other comorbidities and a positive RT-PCR test for COVID-19. Assessing the signs and symptoms, the presence of ischemic stroke (CVA) was suspected and, together with computed tomography and magnetic resonance, the diagnosis of CVA and dissection of the left vertebral artery was confirmed. The condition was reversed and the patient improved, being discharged with a prescription of prophylactic rivaroxaban, thus, without presenting new cases of cerebral ischemia.

**Keywords:** cerebrovascular disorders, SARS-CoV-2, vertebral artery dissection, Cerebral Ictus

## 1 INTRODUÇÃO

A síndrome respiratória aguda severa coronavírus 2 (Sars-CoV-2), causadora da doença viral respiratória COVID-19 é uma doença relacionada a um aumento de eventos trombóticos e tromboembólicos [CAPLAN,2021].

Em pacientes diagnosticados com a COVID-19, conforme publicações recentes da China, França e Nova York, há a probabilidade de que o risco para eventos de AVCi possa ser aumentado [FRIDMAN,2020]. Conforme o estudo de coorte realizado por Merkler et. al. em 2020, 31 entre 1683 pacientes (1.8%; 95% CI, 1.3%- 2.6%) tiveram um evento de AVCi durante a hospitalização pela COVID-19.

A pesquisa parte do pressuposto de que a infecção pelo Sars-CoV-2 pode predispor pacientes a eventos trombóticos, os quais estão relacionados com a hipóxia, doença severa e crítica, anormalidades hemostáticas, resposta inflamatória intensa (liberação de citocinas inflamatórias) e fatores de riscos tradicionais subjacentes. Além disso, as terapias em investigação para a COVID-19 podem ter interações medicamentosas adversas com agentes antiplaquetários e anticoagulantes [BIKDELI,2020].

Esse trabalho tem como finalidade relatar o caso da paciente, a fim de relacionar a COVID-19 com o AVCi. Isso, com o intuito de atentar-se ao possível diagnóstico de doenças cerebrovasculares em pacientes internados pela COVID-19, devido a importância do diagnóstico e tratamento das doenças trombóticas e tromboembólicas, tendo em vista evitar morbidades e letalidade em pacientes acometidos.

Apresenta-se um relato do caso de uma paciente com diagnóstico de COVID-19, a qual teve como complicação da doença um acidente vascular cerebral isquêmico (AVCi). Com isso, pretende-se demonstrar o curso da infecção pelo Sars-CoV-2 até o diagnóstico de AVCi, assim como correlacionar a apresentação do caso com as formas mais comuns do AVCi na COVID-19 e a importância de se evidenciar doenças cerebrais vasculares em pacientes internados pela doença. Dessa forma, visando melhores cuidados e manejo adequado dessa complicação no tempo hábil e de forma precoce, evitando-se sequelas e até possível morte pela mesma.

## **2 METODOLOGIA**

Trata-se de um estudo descritivo, na modalidade de relato de caso. Os Dados utilizados se encontram no Laboratório São Camilo e no Hospital São Marcos em Maringá-PR, que foram disponibilizados mediante aprovação da paciente e do Comitê de Ética em Pesquisa (CEP) pelo número CAAE: 46995321.0.0000.5539.

Os dados utilizados incluem: a história detalhada da evolução médica da paciente, bem como a evolução documentada pela enfermagem e pela fisioterapia do Hospital São Marcos compreendido entre os dias 08 e 19/01/21, imagens de tomografia de tórax, angioressonância magnética de artérias cranianas, tomografia de crânio, ecodopplercardiograma transesofágico e ressonância magnética de crânio, realizados no Laboratório São Camilo entre o dia 09 e 17/01/21, assim como dados de literatura e artigos presentes em bases de dados de cunho científico (PubMed, Google Acadêmico, UpToDate, Neurology, entre outras bases de dados confiáveis), que abordam o Acidente Vascular Cerebral isquêmico (AVCi) por consequência da infecção pelo SARS-CoV-2, a fisiopatologia da doença, doenças associadas, manifestações clínicas, diagnóstico, evolução e prognóstico. Dessa forma, após a análise e comparação do caso do paciente, espera-se poder elucidar como ocorreu o processo de desenvolvimento da doença estudada.

## **3 APRESENTAÇÃO DO CASO CLÍNICO**

Paciente do sexo feminino, de 33 anos de idade, com histórico de migrânea, sem outras comorbidades prévias, sedentária, etilista social, em uso de dipirona diariamente, nega uso de anticoncepcional, deu entrada no Pronto Atendimento no dia 08/01/21 com cefaleia de forte intensidade do lado esquerdo, dor com irradiação para pescoço e testa, pulsátil, contínua, com piora ao mínimo movimento e piora a noite, apresentava fotofobia e fonofobia, náuseas e vômitos, sem melhora com tramadol, Swab RT-PCR positivo para COVID, com início dos sintomas há 7 dias. Evoluiu com perda de olfato e paladar, tosse seca, saturação 96% em ar Ambiente. Na tomografia de tórax apresentou acometimento pulmonar leve (<25%) compatível com processo inflamatório por Covid-19, mantido vigilância respiratória com

BIPAP e realizado fisioterapia respiratória. Ao 3º dia de internação, a tomografia de crânio apresentou-se dentro da normalidade.

No 4º dia de internação apresentou ainda cefaleia de maior intensidade, hemiparestesia a direita, referiu dispneia e agitação. Nas imagens de ressonância magnética de crânio demonstrou-se restrição à difusão das moléculas de água (setas A e C) com correspondência no mapa ADC (setas B e D) respectivamente na tonsila cerebelar e no córtex cerebelar à esquerda, compatíveis com focos isquêmicos embólicos artério-arteriais neste contexto (oriundo da dissecção da artéria vertebral). Há representação do edema citotóxico de forma menos evidente na sequência FLAIR (E), sem identificação de transformação hemorrágica na sequência SWI (F). (Figura 1) A hipótese diagnóstica foi de AVCi e Dissecção de A. Vertebral Esquerda. Após reversão do quadro com anticoagulação em dose plena de enoxaparina, o exame neurológico estava normal, paciente se encontrava consciente, orientada, comunicativa, deambulando, normotensa, afebril, sem queixas álgicas, normocárdica, eupneica e depois houve melhora da cefaleia.

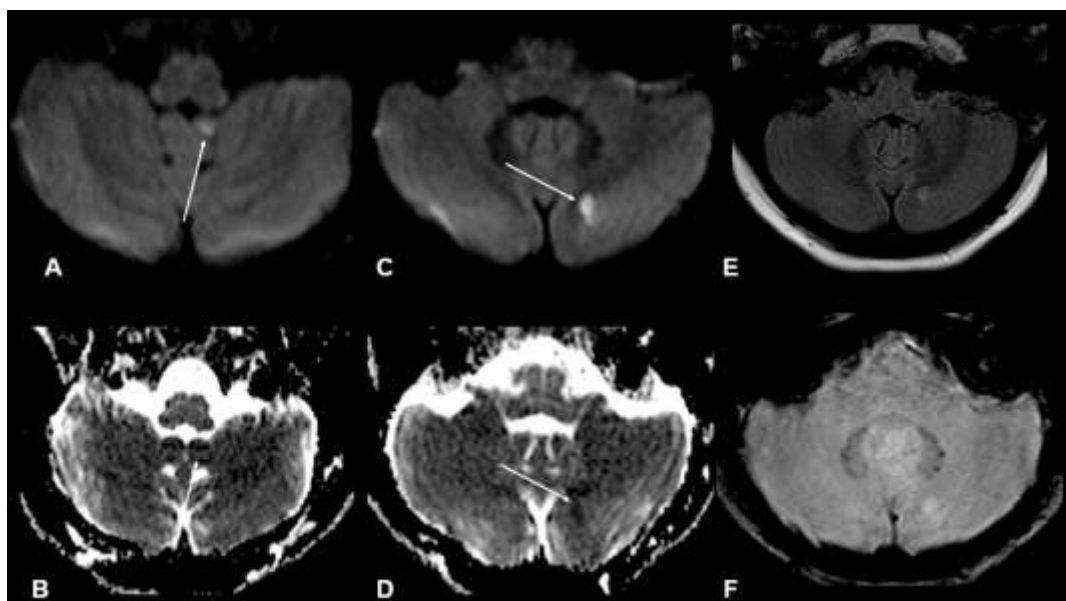


Figura 1. Setas em imagens A e C - evidenciam restrição à difusão das moléculas de água. Setas em imagens B e D - demonstram correspondência no mapa ADC. Imagem E - Edema citotóxico menos evidente em sequência FLAIR. Imagem F - Sequência SWI sem identificação de transformação hemorrágica.

No 5º dia, foi realizado o exame de angiorressonância magnética arterial cervical pós contraste (SPGR - A,B) com reconstrução pela técnica MIP, evidenciando afilamento progressivo do segmento V3 da artéria vertebral esquerda, com preservação do calibre no



segmento V4. As imagens axiais T1 FSE pré contraste com supressão do sinal da gordura evidenciaram o trombo luminal (seta branca - C) e alteração do flow void a montante (seta branca tracejada - D) que representa apenas lentificação do fluxo sanguíneo devido a contrastação arterial na angioressonância). (Figura 2)

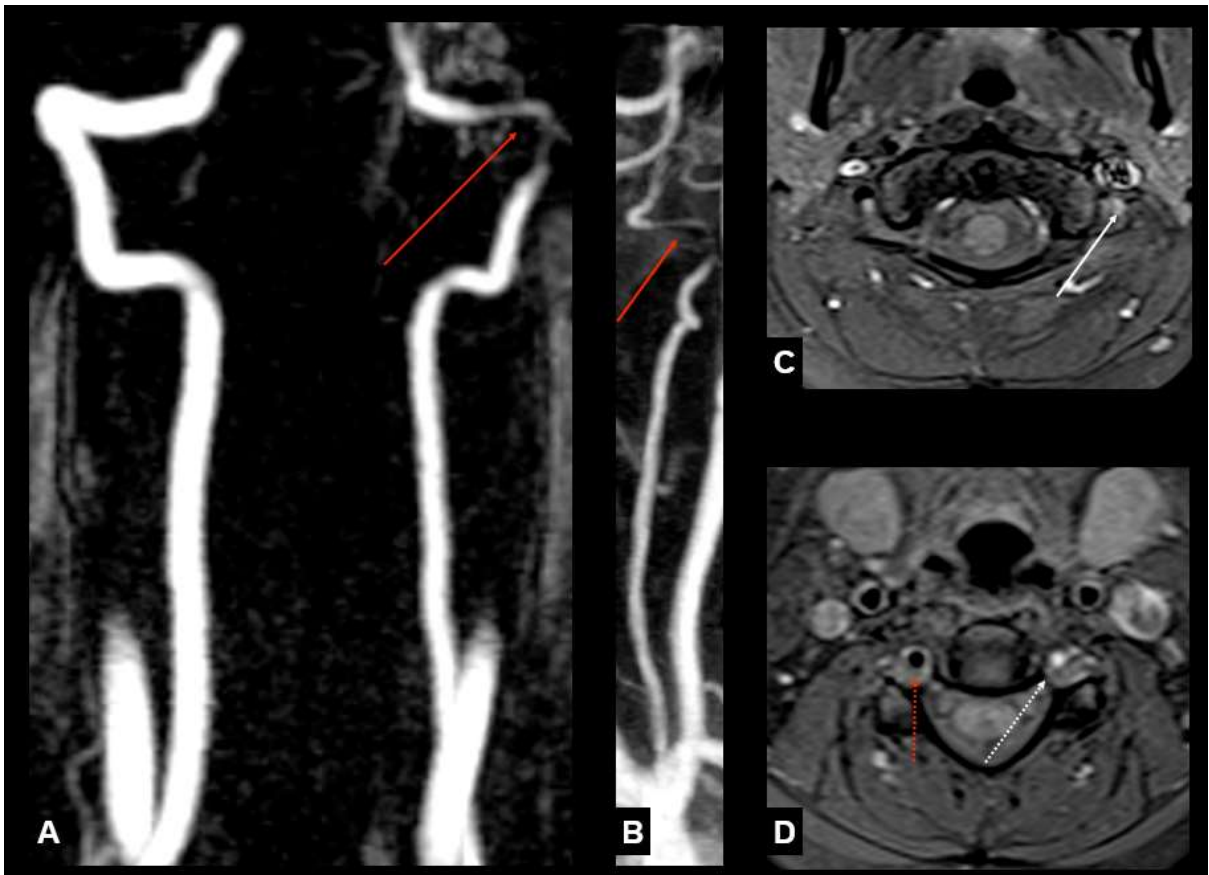

Figura 2. Imagens A e B - reconstrução pela técnica MIP, evidenciando afilamento progressivo do segmento V3 da artéria vertebral esquerda, com preservação do calibre no segmento V4. Imagens C e D - imagens axiais T1 FSE pré contraste com supressão do sinal da gordura evidenciaram o trombo luminal (seta branca - C) e alteração do flow void a montante (seta branca tracejada - D).

No 6º e 7º dia de internamento, paciente apresentou cefaleia em região cervical esquerda em uso de tramadol e AINES sem melhora, exame neurológico normal, porém referiu inquietação e tremores.

Ao 8º dia de internamento, paciente apresentou quadro estável, ansiosa durante o dia, com cefaleia de intensidade 7/10 com duração de 2 horas, em uso de alprazolam 0,25 mg e foi solicitado o ecodopplercardiograma transesofágico.

No 9º dia de internamento, paciente apresentou melhora da cefaleia, orientada, comunicativa, deambulando, normotensa, afebril, com saturação de 98% em ar ambiente. Ao ecodopplercardiograma transesofágico apresentou insuficiência tricúspide e mitral discretas, ventrículo esquerdo e direito com dimensões, funções sistólicas e diastólicas preservadas, ausência de imagem sugestiva de vegetação, trombo e/ou shunt ao exame.

Ao 10º dia de internamento paciente obteve alta com prescrição de rivaroxabana por 28 dias, estava BEG, com respiração espontânea em ar ambiente, eupneica ao repouso, acordada, consciente, orientada, colaborativa e continuava a apresentar tosse seca

#### **4 DISCUSSÃO**

A COVID-19 é uma doença causada pelo coronavírus 2 da síndrome respiratória aguda grave (SARS-CoV-2). Atualmente o diagnóstico dessa doença é feito através de testes de amplificação de ácido nucleico (NAATs) de amostra coletada em nasofaringe e orofaringe utilizando-se da reação em cadeia da polimerase de transcrição reversa (RT-PCR). [CALIENDO,2021]

O Acidente Vascular Cerebral Isquêmico (AVCi) em decorrência da COVID-19 se dá por meio da oclusão trombótica ou tromboembólica de artérias que suprem o encéfalo. [FRIDMAN,2020] O diagnóstico desta doença é feito pelo estudo de exames de imagem, sendo a tomografia computadorizada (TC) e a ressonância magnética (RM) as técnicas de escolha para diferenciar eventos hemorrágicos de isquêmicos, assim como determinar a gravidade, local e a artéria acometida. [CAPLAN,2021]

O caso da paciente mostra a necessidade da atenção à pessoa hospitalizada por causa da infecção pela SARS-CoV-2. É importante que se tenha em mente a possibilidade de AVCi, pois é uma emergência médica que se não tratada resulta numa perda neuronal de 1,9 bilhões de neurônios por minuto e 14 bilhões de sinapses [SAVER,2006], ou seja, trazendo uma alta taxa de morbidade ao indivíduo, podendo até levar a óbito.

De acordo com Spence et. al. (2020), os três mecanismos que aparentemente estão relacionados à ocorrência de AVCi em pacientes acometidos pela Covid-19 incluem: vasculite, estado de hipercoagulabilidade e cardiomiopatia.

O SARS-CoV-2 liga-se a uma enzima conversora de angiotensina 2 (ACE2), que está presente nas células endoteliais e musculares lisas do cérebro. A ACE2 é uma parte fundamental do sistema renina angiotensina (SRA) e um contrapeso para a enzima conversora de angiotensina 1 e angiotensina 2, esta última trata-se de uma enzima pró- 8 inflamatória, vasoconstritora e promove dano aos órgãos. A redução da ACE2 pelo SARS-CoV-2 pode inclinar a balança a favor da relação ACE1-ACE2, sendo prejudicial e promovendo lesão do tecido, podendo levar a uma hipercoagulabilidade e evoluir com eventos isquêmicos [CUKER, 2021].

Os vasos sanguíneos além de inflamados por um efeito local direto de SARS-CoV-2 nos receptores ACE2 no endotélio vascular, também inflamam por uma resposta imune sistêmica ao patógeno (“tempestade de citocinas”), incluindo as citocinas IL1B, IFN $\gamma$ , IP10 e MCP1 que foram considerados marcadamente elevados, especialmente em pacientes com doença grave e altas taxas de mortalidade [SPENCE,2020]

A lesão endotelial mediada pelo complemento foi sugerida, e em um estudo in vitro, encontrou-se que a proteína spike SARS-CoV-2 poderia ativar a via alternativa do complemento, mostrando marcadores aumentados de ativação dessa via, como C5b-9, na circulação de indivíduos hospitalizados com COVID-19 em relação ao grupo controle [CUKER, 2021]

Outra característica que parece influenciar na fisiopatologia do AVC por complicação do COVID-19 se baseia na hipótese de que a hiperviscosidade promova um estado de hipercoagulabilidade, que pode ser causada por aumentos policlonais em gamaglobulinas e / ou grandes aumentos em outras proteínas, como fibrinogênio. Além disso, foram observados níveis muito elevados de D-dímero que se correlacionam com a gravidade da doença; D-dímero é um produto de degradação da fibrina reticulada, indicando geração aumentada de trombina e dissolução da fibrina pela plasmina, podendo indicar predisposição para trombose [CUKER, 2021]

Estudos prévios mostraram que a infecção severa pela Covid-19 está associada à elevação de citocinas pró-inflamatórias tais como: IL-1, IL-2, IL-6, IL-8, IL-10, IL-17 e TNF- $\alpha$ . As citocinas IL-1, IL-6 e TNF- $\alpha$  facilitam a liberação do fator tecidual, responsável pela ativação da via extrínseca da coagulação. As citocinas também promovem a expressão da PAI-1, que resulta na inibição da fibrinólise. [ZHANG, 2021]

De acordo com Blumenfeld (2010, p.712), os infartos cerebelares são mais comuns em região da artéria cerebelar inferior posterior (PICA) e da artéria cerebelar superior (SCA). Os

pacientes com infarto cerebelar tipicamente podem apresentar: Vertigem; Náuseas e vômitos; Nistagmo horizontal; Ataxia de membros e marcha instável; Cefaleia, que pode ser occipital, frontal ou em região cervical superior. Quadro semelhante ao da paciente do relato, conforme observado nos exames de imagens e na clínica.

É necessária a prevenção a fim de evitar eventos trombóticos ou tromboembólicos por decorrência da COVID-19. Dessa forma, faz-se necessário investigar por meio de exames séricos e de imagem para que seja empregado o melhor tratamento a fim de prevenir ou para reverter o quadro de AVCi.

Mostrando que há correlação entre a infecção pela SARS-CoV-2 e o AVCi, assim como as condutas e o manejo foram adequadas para o caso da paciente, a mesma apresentou melhora do quadro e não houve recidiva do quadro até o momento da escrita do estudo.

## **5 CONCLUSÃO**

Em suma, observa-se que o AVCi, é um fator de risco para mortalidade e que há pesquisas recomendando que os pacientes com COVID-19 sejam frequentemente examinados para investigar AVC, uma vez que existe a possibilidade de que esta patologia seja uma complicação por COVID-19, embora seja infrequente. Ainda há poucos protocolos de monitoramento com biomarcadores que possam auxiliar a investigação nesses casos.

A fisiopatologia ainda não está bem estabelecida, mas está bem clara a relação com a hipercoagulabilidade, hiperviscosidade sanguínea e aumento de substâncias como o fibrinogênio, D-dímero, Fator de Von Willebrand, citocinas inflamatórias e fator VIII de coagulação, que aumentam a lesão endotelial e propiciam a trombogênese e Doenças vasculares isquêmicas como o AVC.

Os atuais estudos reforçam a possibilidade de que os casos graves de COVID-19 (que necessitam de internamento em UTI), podem aumentar muito o risco de acidente vascular cerebral isquêmico, porém ainda se faz necessário mais estudos que abordem a apresentação atípica da paciente do relato de caso, que apresentou um caso leve de COVID-19, sem necessidade de internamento em UTI e mesmo assim evoluiu com AVCi e dissecação de A. vertebral.

## REFERÊNCIAS

BIKDELI, Behnood; MADHAVAN, Mahesh V.; JIMENEZ, David; CHUICH, Taylor; DREYFUS, Isaac; DRIGGIN, Elissa; NIGOGHOSSIAN, Caroline Der; AGENO, Walter; MADJID, Mohammad; GUO, Yutao. COVID-19 and Thrombotic or Thromboembolic Disease: implications for prevention, antithrombotic therapy, and follow-up. **Journal Of The American College Of Cardiology**, [S.L.], v. 75, n. 23, p. 2950-2973, jun. 2020. Elsevier BV. <http://dx.doi.org/10.1016/j.jacc.2020.04.031>.

BLUMENFELD, Hal. Neuroanatomy through Clinical Cases. 2. ed. Sunderland: Sinauer Associates, 2010.

CALIENDO, Angela M, MD; HANSON, Kimberly E, MD, MHS. COVID-19: Diagnosis. In: UpToDate, Post TW (Ed), UpToDate, Waltham MA. (Acesso em 16 de junho de 2021)

CAPLAN, Louis R, MD. Overview of the evaluation of stroke. In: UpToDate, Post TW (Ed), UpToDate, Waltham MA. (Acesso em 17 de junho de 2021)

CUKER, Adam, MD, MSFlora Peyvandi, MD, PhD. **COVID-19: Hypercoagulability**. In: UpToDate, Post TW (Ed), UpToDate, Waltham MA (Accessed **Jun 02, 2021**.)

FRIDMAN, Sebastian; BULLRICH, Maria Bres; JIMENEZ-RUIZ, Amado; COSTANTINI, Pablo; SHAH, Palak; JUST, Caroline; VELA-DUARTE, Daniel; LINFANTE, Italo; SHARIFI-RAZAVI, Athena; KARIMI, Narges. Stroke risk, phenotypes, and death in COVID-19. **Neurology**, [S.L.], v. 95, n. 24, p. 3373-3385, 15 set. 2020. Ovid Technologies (Wolters Kluwer Health). <http://dx.doi.org/10.1212/wnl.00000000000010851>

GAMA, Beatriz Damyls Sousa da; CAVALCANTE, Kerollen Nogueira. Pandemia do covid-19: acometimento neurológico e os impactos cerebrais / covid-19 pandemic. **Brazilian Journal Of Health Review**, [S.L.], v. 3, n. 6, p. 19000-19006, 2020. Brazilian Journal of Health Review. <http://dx.doi.org/10.34119/bjhrv3n6-285>.

HELMS J, TACQUARD C, SEVERAC F, LEONARD Lorant I, OHANA M, DELABRANCHE X, et al. High risk of thrombosis in patients with severe SARS-CoV-2 infection: a multicenter prospective cohort study. *Intensive Care Med*. 2020;46(6):1089-1098. <https://www.ncbi.nlm.nih.gov/pmc/articles/PMC7197634/>

HESS, David C.; ELDAHSHAN, Wael; RUTKOWSKI, Elizabeth. COVID-19-Related Stroke. **Translational Stroke Research**, [S.L.], v. 11, n. 3, p. 322-325, 7 maio 2020. Springer Science and Business Media LLC. <http://dx.doi.org/10.1007/s12975-020-00818-9>.

MERKLER, A.E.; PARIKH, N.S.; MIR, S.; GUPTA, A.; KAMEL, H.; LIN, E.; LANTOS, J.; SHENCK, E.J.; GOYAL, P.; BRUCE, S.S.; KAHAN, J.; LANSDALE, K.N.; LEMOSS, N.M.; MURTHY, S.B.; STIEG, P.E.; FINK, M.E.; IADECOLA, C.; SEGAL, A.Z.; JUNIOR, T.R.C.; DIAZ, I.; ZHANG, C.; NAVI, B.B. Risk of ischemic stroke in patients with COVID-19 versus patients with Influenza. *Med. Rxiv.*, v. 1, 2020. <https://jamanetwork.com/journals/jamaneurology/fullarticle/2768098>

MONTANER, J.; BARRAGÁN-PRIETO, A.; PÉREZ-SÁNCHEZ, S.; ESCUDEROMARTÍNEZ, I.; MONICHE, F.; SÁNCHEZ-MIURA, J.A.; RUIZ-BAYO, L.; GONZÁLEZ, A. Break in the stroke chain of survival due to COVID-19. *Stroke.*, v. 51, n.8, p. 2307-2314, 2020.<https://www.ahajournals.org/doi/10.1161/STROKEAHA.120.030106>

SAVER, Jeffrey L.. Time Is Brain—Quantified. *Stroke*, [S.L.], v. 37, n. 1, p. 263-266, jan. 2006. Ovid Technologies (Wolters Kluwer Health).  
<http://dx.doi.org/10.1161/01.str.0000196957.55928.ab>.

SPENCE, J. David; FREITAS, Gabriel R. de; PETTIGREW, L. Creed; AY, Hakan; LIEBESKIND, David S.; KASE, Carlos S.; BRUTTO, Oscar H. del; HANKEY, Graeme J.; VENKETASUBRAMANIAN, Narayanaswamy. Mechanisms of Stroke in COVID-19. *Cerebrovascular Diseases*, [S.L.], v. 49, n. 4, p. 451-458, 2020. S. Karger AG.  
<http://dx.doi.org/10.1159/000509581>.

ZHANG, Shuoqi; ZHANG, Jinming; WANG, Chunxu; CHEN, Xiaojing; ZHAO, Xinyi; JING, Haijiao; LIU, Huan; LI, Zhuxin; WANG, Lihua; SHI, Jialan. COVID-19 and ischemic stroke: mechanisms of hypercoagulability (review). *International Journal Of Molecular Medicine*, [S.L.], v. 47, n. 3, 13 jan. 2021. Spandidos Publications.  
<http://dx.doi.org/10.3892/ijmm.2021.4854>.

**ANEXO 1**  
**DECLARAÇÃO REVISÃO DE LÍNGUA**  
**INGLESA**

Eu, Larissa Greco da Silva, professor (a) de Língua Inglesa, declaro, para os devidos fins e efeitos, e para fazer prova junto à Coordenação do curso de MEDICINA da UNICESUMAR – **Universidade Cesumar**, que realizei a correção gramatical do Trabalho de Conclusão de Curso intitulado ISCHEMIC STROKE AS A COMPLICATION OF COVID-19: CASE REPORT (AVCi COMO COMPLICAÇÃO DA COVID-19: RELATO DE CASO) e autoria de KARYNE FACHINI ZAGO e RICARDO ABRAHIM SOBRINHO

Por ser verdade, firmo a presente declaração.

Maringá, 11 de setembro de 2021.



---

Larissa Greco da Silva

RG 12.343.455-2

## ANEXO 2

### FORMULÁRIO DE SOLICITAÇÃO DE FICHA CATALOGRÁFICA

#### Dados do solicitante

Nome Completo	KARYNE FACHINI ZAGO e RICARDO ABRAHIM SOBRINHO
E-mail	zagokaryne@gmail.com
Telefone Celular	44 998177881
Curso	MEDICINA

#### Dados do documento - TCC

Título completo	ISCHEMIC STROKE AS A COMPLICATION OF COVID-19: CASE REPORT  (AVCi COMO COMPLICAÇÃO DA COVID-19: RELATO DE CASO)					
Orientador (a)	PAULO CESAR MARCELINO OTERO					
Co-orientador (a)*	GUSTAVO BACELAR PERARO					
Número total de páginas	13					
Ano da defesa	2021					
Palavras-Chaves atribuídas pelo Autor (três)	Transtornos cerebrovasculares, Ictus Cerebral, SARS-CoV-2, Dissecção da Artéria Vertebral					
Possui ilustração? *	Tabelas	Sim ( ) Não (x)	Quadros	Sim ( ) Não (x)	Figuras	Sim (x) Não ( )

\* Preencher somente se houver



### ANEXO 3

#### DECLARAÇÃO DE INEXISTÊNCIA DE PLÁGIO

TÍTULO DE TRABALHO: ISCHEMIC STROKE AS A COMPLICATION OF COVID-19:  
CASE REPORT

Eu KARYNE FACHINI ZAGO declaro que, com exceção das citações diretas e indiretas claramente indicadas e referenciadas, este trabalho foi escrito por mim e, portanto não contém plágio. Eu estou consciente que a utilização de material de terceiros incluindo uso de paráfrase sem a devida indicação das fontes será considerado plágio, e estará sujeito a processos administrativos da Unicesumar e sanções legais.

Por ser verdade, firmo a presente declaração.

Maringá, 11 de setembro de 2021.



A handwritten signature in black ink, appearing to read 'Karyne Fachini Zago', is written over a solid horizontal line. The signature is somewhat stylized and includes a large, sweeping stroke that crosses over the text.

### ANEXO 3

#### DECLARAÇÃO DE INEXISTÊNCIA DE PLÁGIO

TÍTULO DE TRABALHO: ISCHEMIC STROKE AS A COMPLICATION OF COVID-19:  
CASE REPORT

Eu RICARDO ABRAHIM SOBRINHO declaro que, com exceção das citações diretas e indiretas claramente indicadas e referenciadas, este trabalho foi escrito por mim e, portanto não contém plágio. Eu estou consciente que a utilização de material de terceiros incluindo uso de paráfrase sem a devida indicação das fontes será considerado plágio, e estará sujeito a processos administrativos da Unicesumar e sanções legais.

Por ser verdade, firmo a presente declaração.

Maringá, 11 de setembro de 2021.

  
Ricardo Abraham Sobrinho

#### ANEXO 4 -


#### Termo de Depósito Tardio no REPOSITÓRIO DIGITAL UNICESUMAR (RDU)

Eu, KARYNE FACHINI ZAGO, sob o R.A. 1749750-2 e eu RICARDO ABRAHIM SOBRINHO, sob o R.A. 1752292-2, na qualidade de titular dos direitos morais e patrimoniais de autor da OBRA intitulado ISCHEMIC STROKE AS A COMPLICATION OF COVID-19: CASE REPORT (AVCi COMO COMPLICAÇÃO DA COVID-19: RELATO DE CASO, apresentada como Trabalho de Conclusão de Curso – TCC ao curso MEDICINA na Universidade Cesumar – UniCesumar em 12/07/2021.

Declaro que esse exemplar, depositado em sua forma digital, corresponde à versão final do TCC aprovado.

Autorizo a Unicesumar – Universidade Cesumar a inserir no Repositório Digital UniCesumar (RDU), sem ressarcimento dos direitos autorais, de acordo com a Lei no 9.610/98, o texto completo da obra citada, observando o item 3, parágrafo único do documento de Instruções Normativas para o Encaminhamento do Trabalho de Conclusão de Curso (TCC), a contar da data de inserção na AEP TCC na plataforma *Studeo*, para fins de leitura, impressão e/ou download, visando a divulgação da produção científica brasileira.

Maringá, 11 de setembro 2021.



---

Karyne Fachini Zago



---

Ricardo Abraham Sobrinho

## ANEXO 5 –

### ARTIGO PARA PUBLICAÇÃO (INGLÊS)

#### ISCHEMIC STROKE AS A COMPLICATION OF COVID-19: CASE REPORT

#### AVCi COMO COMPLICAÇÃO DA COVID-19: RELATO DE CASO

**Ricardo Abraham Sobrinho<sup>1</sup>, Karyne Fachini Zago<sup>1</sup>, Paulo Cesar Otero Marcelino<sup>2</sup>, Gustavo Bacelar Peraro<sup>2</sup>, Ademar Lucas Júnior<sup>3</sup>**

#### RESUMO

O novo coronavírus (SARS-CoV-2) é caracterizado como um grave problema de saúde pública e atualmente oferece riscos para todas as idades em virtude de seu efeito pró-trombótico e inflamatório. Dessa forma, a atual pesquisa descreve o caso da paciente e como a Covid-19 pode estar relacionada ao Acidente Vascular Cerebral. A metodologia empregada é descritiva, na categoria de relato de caso, tendo como base o prontuário e exames da paciente. A paciente do relato de caso tem 33 anos, apresenta histórico de migrânea, sem outras comorbidades e com exame RT-PCR positivo para a COVID-19. Avaliando os sinais e sintomas, suspeitou-se da presença de acidente vascular isquêmico (AVCi) e juntamente com os exames de tomografia computadorizada e ressonância magnética, confirmou-se o diagnóstico de AVCi e dissecação de artéria vertebral esquerda. O quadro foi revertido e a paciente apresentou melhora do quadro, tendo alta com prescrição de rivaroxabana profilática, assim, sem apresentar novos quadros de isquemia cerebral.

**Palavras-chave:** transtornos cerebrovasculares, Ictus Cerebral, SARS-CoV-2, Dissecação da Artéria Vertebral.

#### ABSTRACT

The new coronavirus (SARS-CoV-2) is characterized as a serious public health problem and currently poses risks for all ages due to its prothrombotic and inflammatory effects. Thus, the current research intends to describe the patient's case and how Covid-19 can be related to ischemic stroke. The methodology used is descriptive, in the case report category, based on the patient's medical record and exams. The patient in the case report is 33 years old, has a history of migraines, no other comorbidities and a positive RT-PCR test for COVID-19. Assessing the signs and symptoms, the presence of ischemic stroke was suspected and, together with computed tomography and magnetic resonance, the diagnosis of stroke and dissection of the left vertebral artery was confirmed. The condition was reversed and the patient improved, being discharged with a prescription of prophylactic rivaroxaban, thus, without presenting new cases of cerebral ischemia.

**Keywords:** cerebrovascular disorders, Cerebral Ictus, SARS-CoV-2, vertebral artery dissection.

<sup>1</sup>Universidade Cesumar (UniCesumar), Maringá, Paraná, Brasil

<sup>2</sup>Hospital São Marcos, Av. Gov. Parigot de Souza,404, Zona 01, Maringá, Paraná, Brasil

<sup>3</sup>Laboratório São Camilo – Análises Clínicas Matriz, Rua Santos Dummont, 3430, Zona 01, Maringá, Paraná, Brasil

**Correspondence address:** Ricardo Abraham Sobrinho. Rua Tomé de Souza, 767; 87010-380, Maringá, Paraná, Brasil; E-mail: rsobrinho@alunos.unicesumar.edu.br

**Conflicts of interest:** there were no conflicts of interest in writing this article.

## INTRODUCTION

The severe acute respiratory syndrome coronavirus 2 (Sars-CoV-2), which causes the respiratory viral disease COVID-19, is a disease related to an increase in thrombotic and thromboembolic events.<sup>1</sup>

In patients diagnosed with COVID-19, according to recent publications from China, France and New York, there is a probability that the risk for stroke events may be increased<sup>2</sup>. According to the cohort study carried out by Merkler et. al. in 2020, 31 out of 1683 patients (1.8%; 95% CI, 1.3%-2.6%) had a stroke event during hospitalization by COVID-19.<sup>3</sup>

The research assumes that Sars-CoV-2 infection may predispose patients to thrombotic events, which are related to hypoxia, severe and critical illness, hemostatic abnormalities, intense inflammatory response (release of inflammatory cytokines) and factors of underlying traditional risks. In addition, investigational therapies for COVID-19 may have adverse drug interactions with antiplatelet and anticoagulant agents.<sup>4</sup>

This paper aims to report the patient's case, in order to relate COVID-19 with stroke. The purpose is paying attention to the possible diagnosis of cerebrovascular diseases in patients hospitalized by COVID-19, due to the importance of diagnosis and treatment of thrombotic and thromboembolic diseases, with the view of avoiding morbidity and lethality in affected patients.

We present a case report of a patient diagnosed with COVID-19, who had an ischemic stroke as a complication of the disease. With this, we intend to demonstrate the course of infection by

Sars-CoV-2 until the diagnosis of stroke, as well as to correlate the presentation of the case with the most common forms of stroke in COVID-19 and the importance of showing cerebral vascular diseases in patients hospitalized for the disease. Thus, aiming at better care and adequate management of this complication in a timely and early manner, avoiding sequelae and even possible death from it.

## METHODOLOGY

This is a descriptive study, in the form of a case report. The data used can be found at the São Camilo Laboratory and at the São Marcos Hospital in Maringá-PR, which were made available upon approval by the patient and by the Research Ethics Committee (CEP) under the CAAE number: 46995321.0.0000.5539.

The data used include: the detailed history of the patient's medical evolution, as well as the evolution documented by the nursing and physiotherapy staff at Hospital São Marcos between 08 and 19/01/21, chest tomography images, magnetic angioresonance of arteries cranial images, cranial tomography, transesophageal echocardiogram and cranial magnetic resonance, carried out at the São Camilo Laboratory between January 09 and 01/17/21, as well as literature data and articles present in scientific databases (PubMed, Academic Google, UpToDate, Neurology, among other reliable databases), which address Ischemic Stroke as a consequence of SARS-CoV-2 infection, the pathophysiology of the disease, associated diseases, clinical manifestations, diagnosis, evolution and prognosis. Thus, after analyzing and comparing the patient's case, it is expected to be able to elucidate how the process of development of the disease studied occurred.

## CLINICAL CASE PRESENTATION

A 33-year-old female patient, with a history of migraine, with no previous comorbidities, sedentary, social alcoholic, using dipyrene daily, denies using contraceptives, was admitted to the Emergency Room on 01/08/21 with severe headache on the left side, pain radiating to neck and forehead, pulsatile, continuous, worsening with minimal movement and worsening at night, presented photophobia and phonophobia, nausea and vomiting, no improvement with tramadol, Swab RT-PCR positive for COVID, with onset of symptoms for 7 days. Evolved with loss of smell and taste, dry cough, 96% saturation in ambient air. Chest tomography showed mild pulmonary involvement (<25%), compatible with an inflammatory process caused by Covid-19, with respiratory surveillance with BIPAP and respiratory physiotherapy. On the 3rd day of hospitalization, the cranial tomography was within normal limits.

On the 4th day of hospitalization, she also had more intense headache, right hemiparesthesia, reported dyspnea and agitation. The cranial magnetic resonance images showed restriction to the diffusion of water molecules (arrows A and C) with correspondence in the ADC map (arrows B and D) respectively in the cerebellar tonsil and in the cerebellar cortex on the left, compatible with ischemic embolic foci arterio-arterial in this context (originating from vertebral artery dissection). There is less evident representation of cytotoxic edema in the FLAIR sequence (E), without identification of hemorrhagic transformation in the SWI sequence (F). (Figure 1) The diagnostic hypothesis was stroke and Left Vertebral A. Dissection. After reversing the condition with anticoagulation in full dose of enoxaparin, the neurological examination was normal, the patient was conscious, oriented,

communicative, walking, normotensive, afebrile, without pain complaints, normocardic, eupneic, and then there was improvement in the headache.

On the 5th day, post-contrast cervical arterial magnetic resonance angiography (SPGR - A,B) was performed with reconstruction using the MIP technique, showing progressive thinning of the V3 segment of the left vertebral artery, with preservation of the caliber in the V4 segment. Pre-contrast axial T1 FSE images with fat signal suppression showed luminal thrombus (white arrow - C) and upstream flow void change (white dashed arrow - D) which represents only slowing of blood flow due to arterial contrasting in angioresonance). (Figure 2)

On the 6th and 7th day of hospitalization, the patient had headache in the left cervical region while using tramadol and NSAIDs without improvement, normal neurological examination, but reported restlessness and tremors.

On the 8th day of hospitalization, the patient was stable, anxious during the day, with headache intensity 7/10 lasting 2 hours, using alprazolam 0.25 mg and transesophageal Doppler echocardiography was requested.

On the 9th day of hospitalization, the patient had improved headache, and was oriented, communicative, walking, normotensive, afebrile, with 98% saturation of room air. The transesophageal Doppler echocardiogram showed mild tricuspid and mitral regurgitation, left and right ventricle with preserved dimensions, systolic and diastolic functions, absence of suggestive image of vegetation, thrombus and/or shunt on examination.

On the 10th day of hospitalization, the patient was discharged with a prescription of rivaroxaban for 28 days, she was EGF, spontaneously breathing in room air, eupneic at rest, awake, conscious, oriented, collaborative and continued to have dry cough.

## DISCUSSION

COVID-19 is a disease caused by severe acute respiratory syndrome coronavirus 2 (SARS-CoV-2). Currently, the diagnosis of this disease is made through nucleic acid amplification tests (NAATs) of samples collected in the nasopharynx and oropharynx using the reverse transcription polymerase chain reaction (RT-PCR).<sup>5</sup>

Ischemic Stroke as a result of COVID-19 occurs through thrombotic or thromboembolic occlusion of arteries that supply the brain.<sup>2</sup> The diagnosis of this disease is made by studying imaging tests, with computed tomography (CT) and magnetic resonance (MR) being the techniques of choice to differentiate between hemorrhagic and ischemic events, as well as determining the severity, location and the affected artery.<sup>1</sup>

The patient's case shows the need for attention to the person hospitalized because of SARS-CoV-2 infection. It is important to keep in mind the possibility of ischemic stroke, as it is a medical emergency that, if left untreated, results in a neuronal loss of 1.9 billion neurons per minute and 14 billion synapses<sup>6</sup>, that is, bringing a high rate of morbidity to the individual, which may even lead to death.

According to Spence et. al. (2020), the three mechanisms that are apparently related to the occurrence of stroke in patients affected by Covid-19 include: vasculitis, hypercoagulable state and cardiomyopathy.<sup>7</sup>

SARS-CoV-2 binds to an angiotensin-2 converting enzyme (ACE2), which is present in the endothelial and smooth muscle cells of the brain. ACE2 is a fundamental part of the renin-angiotensin system (RAS) and a counterweight to the converting enzyme of angiotensin 1 and

angiotensin 2, the latter being a pro-inflammatory, vasoconstricting enzyme and promoting organ damage. The reduction of ACE2 by SARS-CoV-2 can tip the balance in favor of the ACE1-ACE2 ratio, being harmful and promoting tissue damage, which can lead to hypercoagulability and evolve with ischemic events.<sup>8</sup>

Blood vessels, in addition to being inflamed by a direct local effect of SARS-CoV-2 on ACE2 receptors in the vascular endothelium, are also inflamed by a systemic immune response to the pathogen ("cytokine storm"), including the cytokines IL1B, IFN $\gamma$ , IP10 and MCP1 which were considered markedly elevated, especially in patients with severe disease and high mortality rates.<sup>7</sup>

Complement-mediated endothelial damage has been suggested, and in an in vitro study, it was found that the spike protein SARS-CoV-2 could activate the alternative complement pathway, showing increased markers of activation of this pathway, such as C5b-9, in circulation of individuals hospitalized with COVID-19 compared to the control group.<sup>8</sup>

Another feature that seems to influence the pathophysiology of stroke due to a complication of COVID-19 is based on the hypothesis that hyper viscosity promotes a state of hypercoagulability, which may be caused by polyclonal increases in gamma globulins and/or large increases in other proteins, such as fibrinogen. In addition, very high levels of D-dimer that correlate with disease severity have been observed; D-dimer is a product of cross-linked fibrin degradation, indicating increased thrombin generation and fibrin dissolution by plasmin, which may indicate a predisposition to thrombosis<sup>8</sup>



Previous studies have shown that severe Covid-19 infection is associated with increased proinflammatory cytokines such as: IL 1, IL 2, IL 6, IL 8, IL 10, IL 17 and TNF  $\alpha$ . The cytokines IL-1, IL-6 and TNF- $\alpha$  facilitate the release of tissue factor, responsible for activating the extrinsic coagulation pathway. Cytokines also promote the expression of PAI-1, which results in inhibition of fibrinolysis.<sup>9</sup>

According to Blumenfeld (2010, p.712), cerebellar infarctions are more common in the posterior inferior cerebellar artery (PICA) and superior cerebellar artery (SCA) regions. Patients with cerebellar infarction typically may present with: Vertigo; Nausea and vomiting; horizontal nystagmus; Limb ataxia and unstable gait; Headache, which can be occipital, frontal or in the upper cervical region.<sup>10</sup> A picture similar to that of the patient in the report, as observed in the imaging exams and in the clinic.

Prevention is necessary in order to avoid thrombotic or thromboembolic events due to COVID-19. Thus, it is necessary to investigate through serum and imaging exams so that the best treatment is used with the end of preventing or reverse the stroke picture.

Showing that there is a correlation between SARS-CoV-2 infection and stroke, as well as the conduct and management were adequate for the patient's case, she presented improvement of the condition and there was no recurrence of the condition until the time of writing the study.

## **CONCLUSION**

In short, it is observed that stroke is a risk factor for mortality and that there is research recommending that patients with COVID-19 are frequently examined to investigate stroke, since there is a possibility that this pathology is a complication due to COVID-19, although it is infrequent.

There are still few monitoring protocols with biomarkers that can aid investigation in these cases.

The pathophysiology is not well established, but the relationship with hypercoagulability, blood hyper viscosity and increase in substances such as fibrinogen, D-dimer, Von Willebrand

Factor, inflammatory cytokines and coagulation factor VIII, which increase endothelial damage, is very clear. and promote thrombogenesis and ischemic vascular diseases such as stroke.

Current studies reinforce the possibility that severe cases of COVID-19 (which require admission to the ICU) can greatly increase the risk of ischemic stroke, but more studies are needed to address the atypical presentation of the patient. case report, which presented a mild case of COVID-19, with no need for admission to the ICU and even so evolved with ischemic stroke and A. vertebral dissection.

## Illustrations:

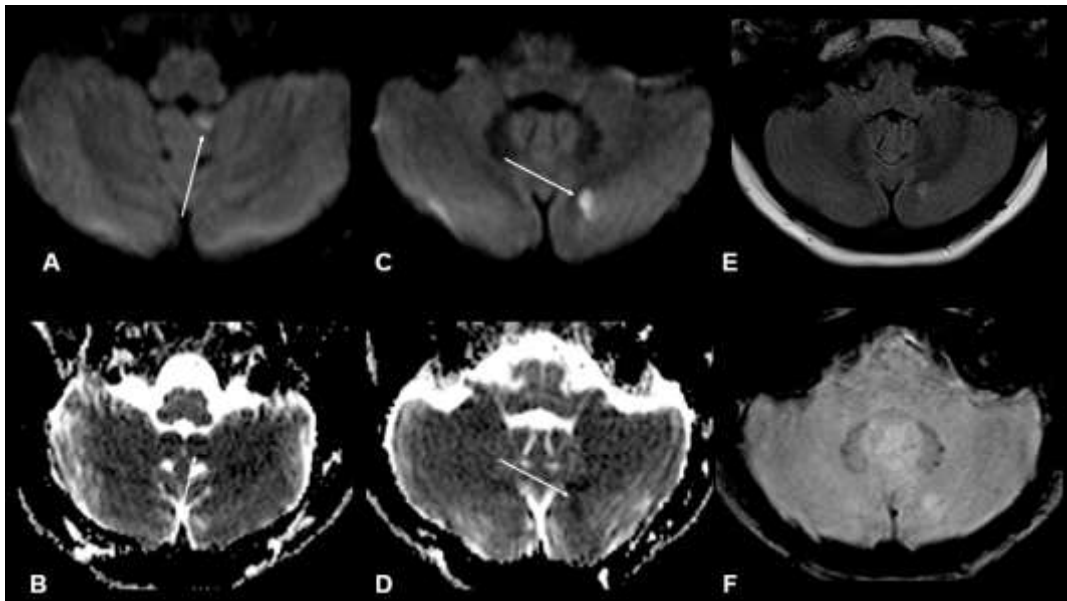


Figure 1. Arrows in images A and C - show restriction to the diffusion of water molecules. Arrows in images B and D - demonstrate correspondence on the ADC map. Image E - Less evident cytotoxic edema in FLAIR sequence. Image F - SWI sequence without identification of hemorrhagic transformation

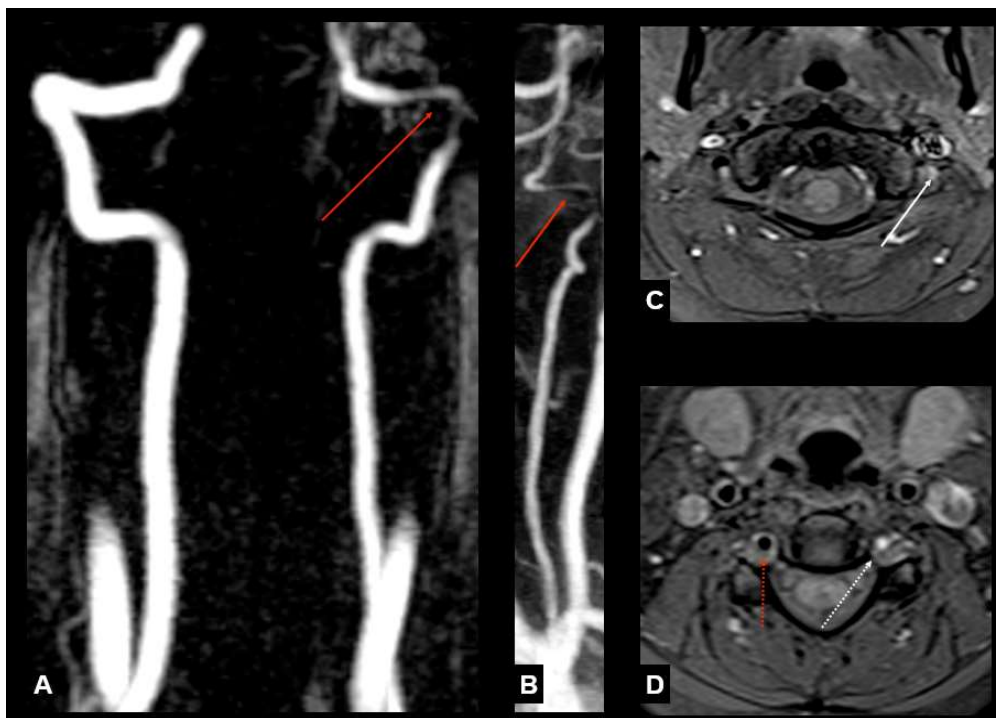


Figure 2. Images A and B - reconstruction using the MIP technique, showing progressive thinning of the V3 segment of the left vertebral artery, with preservation of the caliber in the V4 segment. Images C and D - pre-contrast axial T1 FSE images with suppression of the fat signal showed luminal thrombus (white arrow - C) and upstream flow void change (dashed white arrow - D).

## REFERENCES

1. Caplan, Louis R. Overview of the evaluation of stroke. In: UpToDate, Post TW (Ed), UpToDate, Waltham MA. (Acesso em 17 de junho de 2021)
2. Fridman, Sebastian, et. al. Stroke risk, phenotypes, and death in COVID-19. *Neurology*. Ovid Technologies (Wolters Kluwer Health). 2020 Set;95(24):3373-3385 <http://dx.doi.org/10.1212/wnl.00000000000010851>
3. Merkler, A. E., et. al. Risk of Ischemic Stroke in Patients With Coronavirus Disease 2019 (COVID-19) vs Patients With Influenza. *JAMA Neurology*. 2020 Nov;77(11):1366 <http://dx.doi.org/10.1001/jamaneurol.2020.2730>.
4. Bikdeli, Behnood, et al. COVID-19 and Thrombotic or Thromboembolic Disease: implications for prevention, antithrombotic therapy, and follow-up. *Journal Of The American College Of Cardiology*. 2020 Jun;75(23):2950-2973. <http://dx.doi.org/10.1016/j.jacc.2020.04.031>.
5. Caliendo, Angela M, Hanson, Kimberly E. COVID-19: Diagnosis. In: UpToDate, Post TW (Ed), UpToDate, Waltham MA. (Acesso em 16 de junho de 2021)
6. Saver, Jeffrey L. Time Is Brain—Quantified. *Stroke*. Ovid Technologies (Wolters Kluwer Health). 2006 Jan;37(1):263-266. <http://dx.doi.org/10.1161/01.str.0000196957.55928.ab>.
7. Spence, J. David, et. Al. Mechanisms of Stroke in COVID-19. *Cerebrovascular Diseases*. 2020 49(4):451-458. <http://dx.doi.org/10.1159/000509581>.
8. Cuker, Adam, Peyvandi, Flora. COVID-19: Hypercoagulability. In: UpToDate, Post TW (Ed), UpToDate, Waltham MA (Accessed Jun 02, 2021.)
9. Zhang, Shuoqi, et. al. COVID-19 and ischemic stroke: mechanisms of hypercoagulability (review). *International Journal Of Molecular Medicine*. 2021 Jan;47(3). <http://dx.doi.org/10.3892/ijmm.2021.4854>.
10. Blumenfeld, Hal. *Neuroanatomy through Clinical Cases*. 2. ed. Sunderland: Sinauer Associates, 2010.

