

ANEURISMA DE SEIO DE VALSALVA AÓRTICO ROTO PARA O ÁTRIO DIREITO: UM RELATO DE CASO

Mariana Pastre Bortoluzzi¹; Marcelo Nicola Branchi²; André Roberto Lupatini³; Laís Cristine Zanella Capponi¹; Vinícius Grasselli Omizzolo¹.

1 Discente, Universidade de Passo Fundo

2 Docente, Universidade de Passo Fundo

3 Cardiologista, Passo Fundo

Descritores: aneurisma roto, seio de valsalva, átrio direito, cardiopatia congênita.

Introdução:

O Aneurisma de Seio de Valsalva (ASV) é um distúrbio cardíaco que ocorre em aproximadamente 0,09% da população, sendo mais comum em pacientes com valva aórtica bicúspide. O ASV não roto geralmente é assintomático, sendo diagnosticado quando há ruptura para uma câmara cardíaca ou como achado incidental em exames de imagem¹.

Objetivos:

Descrever o caso de paciente com aneurisma roto do seio de valsalva aórtico para o átrio direito, documentando os achados do exame físico, exames complementares e indicações para tratamento cirúrgico, visando a divulgação do conhecimento científico.

Delineamento:

O presente estudo é um relato de caso realizado no mês de julho de 2023.

Resultados:

Paciente do sexo masculino, 10 anos, branco, assintomático, procurou atendimento com cardiologista há 1 ano devido a sopro sistólico detectado pelo pediatra. O cardiologista identificou sopro sistólico crescente-decrescente em foco aórtico, com a segunda bulha (B2) bem audível. Ao ecocardiograma, destacou-se valva aórtica bicúspide, estenose aórtica leve e aneurisma do seio de valsalva do folheto coronariano direito (figura 1).

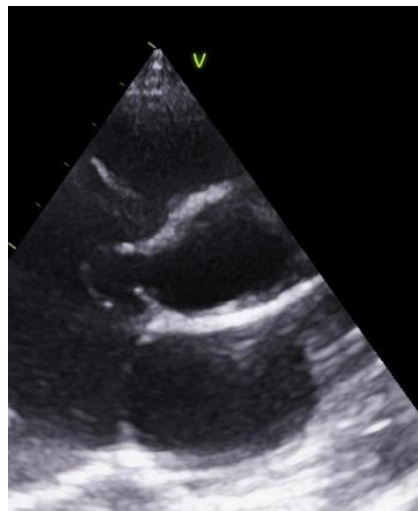

Figura 1: Ecocardiograma com aneurisma de seio de valsalva do folheto coronariano direito

Paciente foi encaminhado para cirurgia eletiva. Enquanto aguardava a cirurgia, procurou o serviço de emergência com dor torácica súbita, seguida de síncope. Ao exame físico, destacou-se sopro contínuo de 6 cruzes com frêmito associado em todos os focos de ausculta cardíaca. Ao ecocardiograma, identificou-se ruptura do aneurisma de seio de valsalva aórtico (figura 2) e fluxo aórtico para o átrio direito ao color Doppler (figura 3).

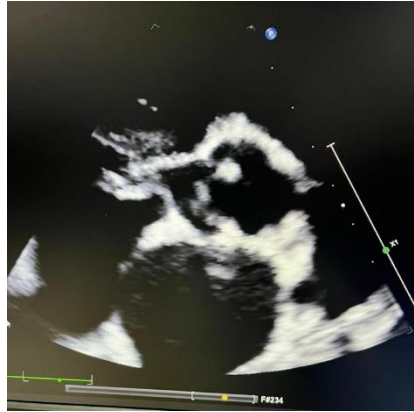


Figura 2: Ecocardiograma com aneurisma roto de seio de valsalva aórtico.

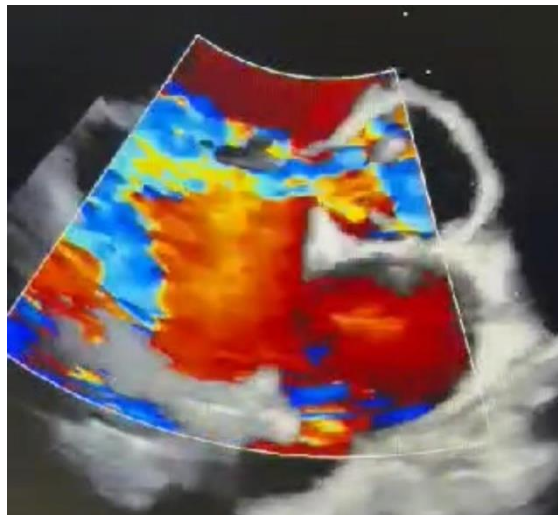


Figura 3: Ecocardiograma com aneurisma roto do seio de valsalva com fluxo aórtico para o átrio direito ao color Doppler.

Então, foi encaminhado para cirurgia de urgência, sendo realizada ampliação do anel valvar aórtico com patch inorgânico de Dacron, plastia valvar aórtica, fechamento da fístula com feltro e fechamento de forame oval patente (FOP), com resultado adequado. Paciente está em recuperação pós operatório.

Conclusão:

Pacientes com valva aórtica bicúspide apresentam maior probabilidade de desenvolver ASV, o qual geralmente é diagnosticado devido a ruptura para uma câmara cardíaca. Aneurisma de seio de valsalva aórtico roto ou sintomático não roto são indicações de reparo cirúrgico.